

Ergebnisvergleich zweier Operationsmethoden der mediokarpalen Teilarthrodese bei posttraumatischem karpalen Kollaps (SLAC-und SNAC-wrist)

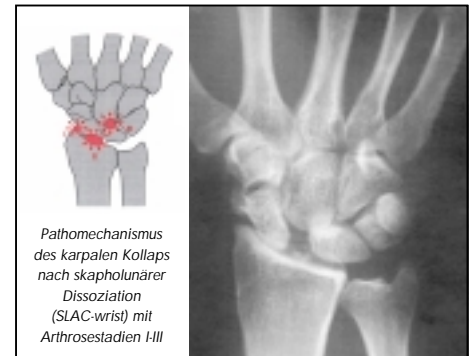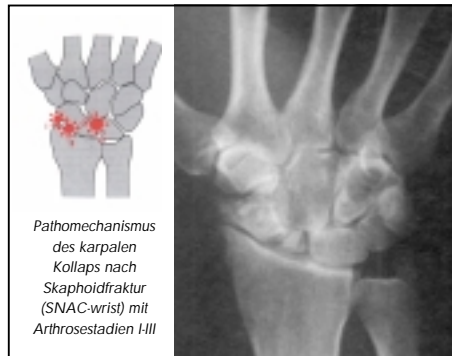P. Gruber, H. Towfigh

Malteser Krankenhaus St. Josef, D-59075 Hamm
Abteilung für Unfall-, Hand- und plastische Wiederherstellungschirurgie
Chefarzt Prof. Dr. med. H. Towfigh

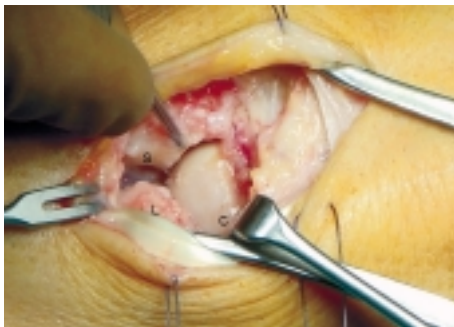


PROBLEMSTELLUNG

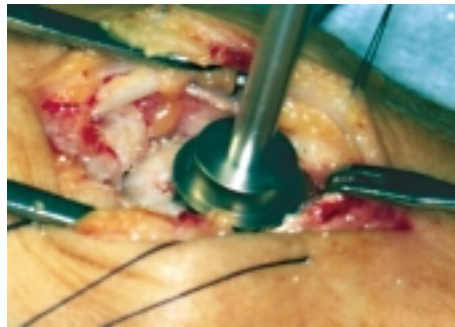
Die unbehandelte Kahnbeinpseudarthrose oder die skapholunäre Bandverletzung führt in Stadien zu einem karpalen Kollaps mit entsprechenden arthrotischen Veränderungen. Im Stadium I sind in der Regel rekonstruktive Maßnahmen indiziert. Im Stadium II und III ist die mediokarpale Teilarthrodese als bewegungserhaltende Operationsmethode etabliert, wobei unterschiedliche OP-Techniken zur Anwendung kommen. Erst bei der Destruktion der radialen Gelenkfläche (Fossa lunata) ist zur Schmerzausschaltung die Indikation zur Teilarthrodese des Handgelenkes gegeben.



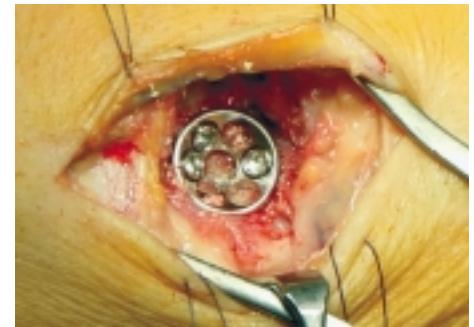
Intraoperative Abbildungen der Operationstechnik der mediokarpalen Teilarthrodese mit der Spiderplatte



Streckseitiger Zugang mit Darstellung des Carpus

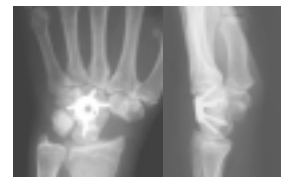

Ausfräsen der Handwurzelknochen zur Vorbereitung des Plattenlagers



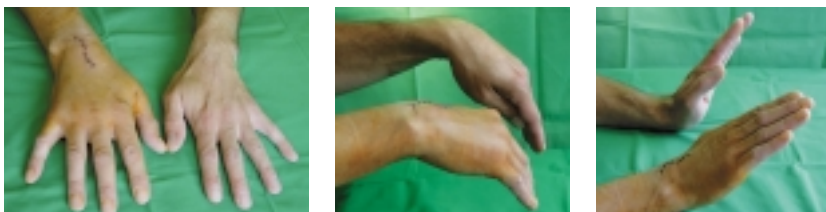Implantierte Spiderplatte mit Schrauben

Es wurden die Ergebnisse zweier Operationsverfahren anhand von zwei Patientenkollektiven verglichen. Bis zum Jahre 2000 wurde die mediokarpale Teilarthrodese mit Spongiasplastik und Kirschnerdrähten durchgeführt. Seit 2001 verwenden wir die Spiderplatte als Standardimplantat bei der mediokarpalen Arthrodese. Bei den bisher 15 nachuntersuchten Patienten, die mit der Spiderplatte versorgt wurden, zeigten sich deutliche Vorteile gegenüber den Patienten, die mit der Kirschnerdrahtarthrodese behandelt wurden. Verglichen wurden die Patienten in den Parametern: Beweglichkeit, grobe Kraft, Schmerzen bei Belastung im Vergleich zur präoperativen Ausgangssituation, Komplikationen und Dauer der Arbeitsunfähigkeit.



Postoperatives Röntgenbild nach Entfernung des Os scaphoideum u. Implantation der Spiderplatte

Vorteile der Spiderplatte bei der mediokarpalen Teilarthrodese



Funktionsaufnahmen eines 46 Jahre alten Patienten am 8. postoperativen Tag nach mediokarpaler Teilarthrodese mit der Spiderplatte

Schlussfolgerung: Unsere Erfahrungen mit der Spiderplatte zeigen die Überlegenheit des Verfahrens gegenüber der Fixierung mit Kirschnerdrähten. Die Vorteile bestehen darin, dass keine Gipsruhigstellung nötig ist, dass der Patient frühzeitig mit krankengymnastischen Bewegungsübungen beginnen kann, dass Komplikationen, die durch die Kirschnerdrähte oder Ruhigstellung bedingt sind, entfallen, dass sich der Zweiteingriff zur Entfernung der Kirschnerdrähte erübrigt und dass die Patienten schneller rehabilitiert ins Berufsleben zurückkehren können. Deshalb favorisieren wird das Operationsverfahren mit der Spiderplatte bei der mediokarpalen Teilarthrodese.